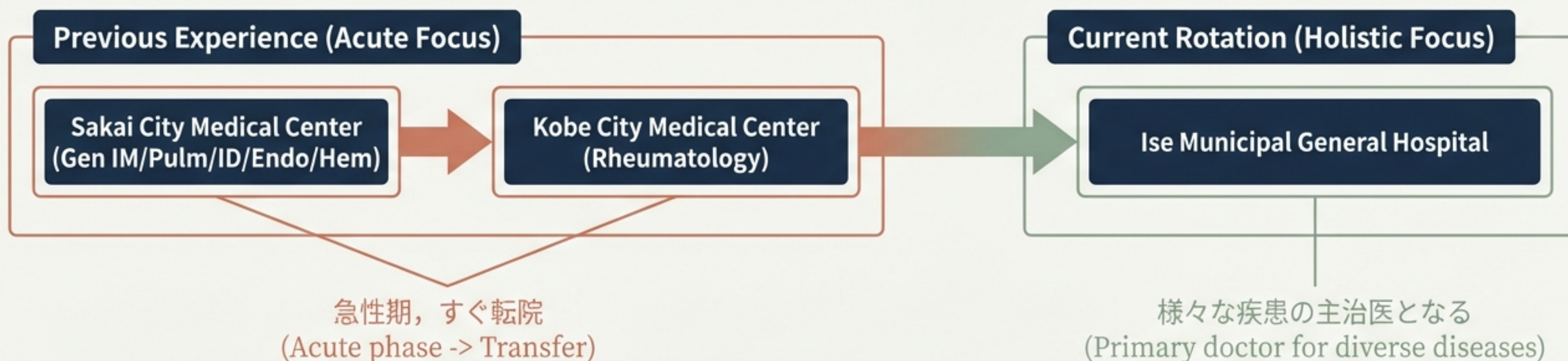


内科研修 ふりかえり

2024.10 - 2025.3

発表者：岡本 樹
伊勢総合病院

急性期医療から、患者の人生に寄り添う診療へ



圧倒的な症例の多様性

入院症例 95例 (前期45 + 後期52)

卵巣嚢腫 BPPV てんかん 褥瘡感染
びまん性筋膜炎 ビタミンB1欠乏症 癌性胸膜炎
日本紅斑熱 細菌性肺炎 腎盂腎炎
口腔異常感症
気胸 心不全 脳梗塞 誤嚥性肺炎
E. cloacae菌血症 副腎不全 COVID-19 痛風
リステリア菌血症 インフルエンザ肺炎 褥瘡感染

最前線の守り人：外来・救急対応

初診外来 (New Outpatients)

34例

— めまい, 呼吸困難, 喀血,
構音障害, 血尿, 胸痛

救急外来 (ER Cases)

138例

— ショック, CPA, 動悸,
意識障害, 痙攣

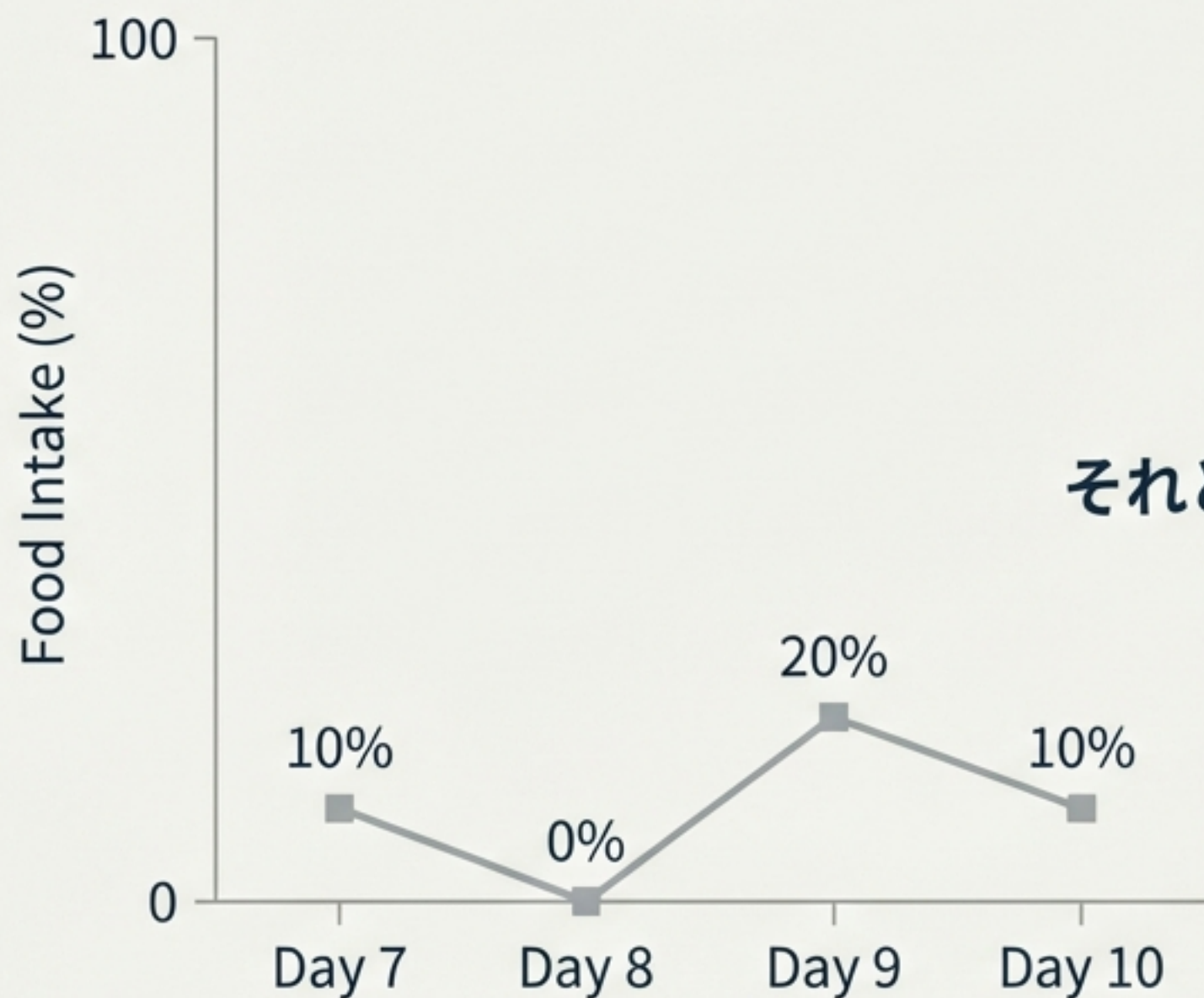
Diagnostic Wins

右片麻痺 (Terracotta) → 脳梗塞 + 頸髄損傷

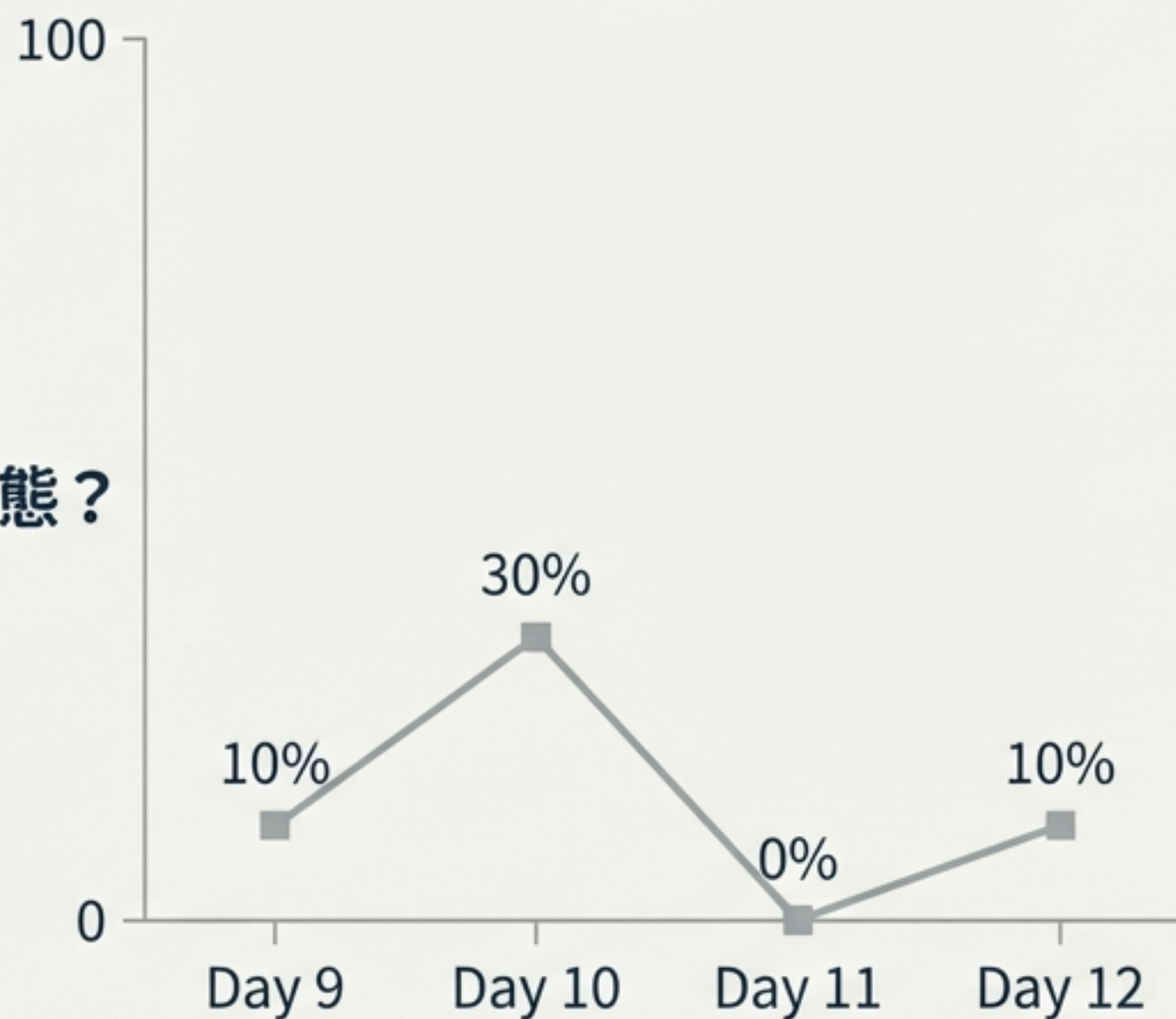
発熱+浮腫 (Terracotta) → 偽痛風 + 膀胱炎

症例検討：高齢者の食思不振という「謎」

Case 1



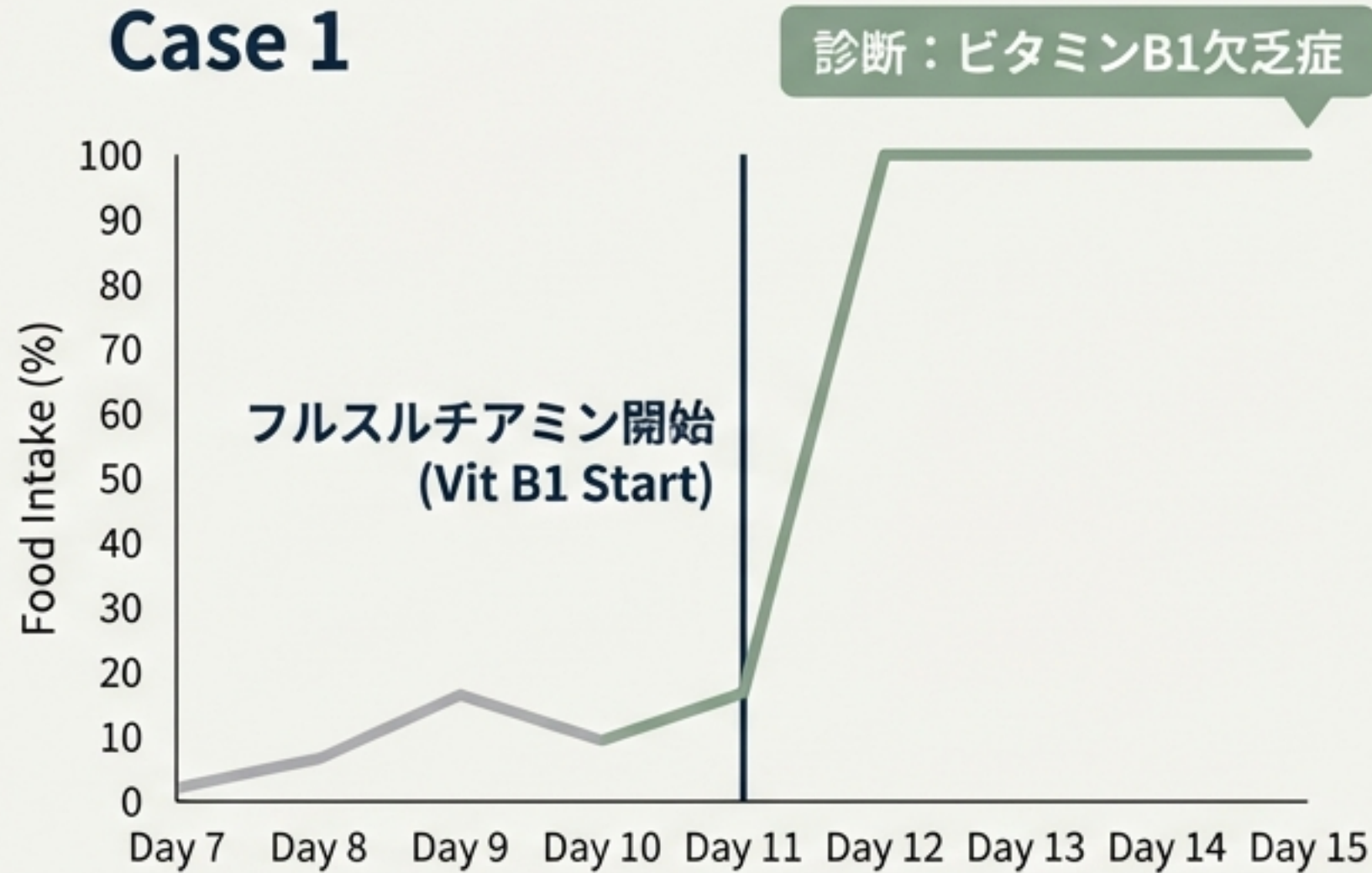
Case 2



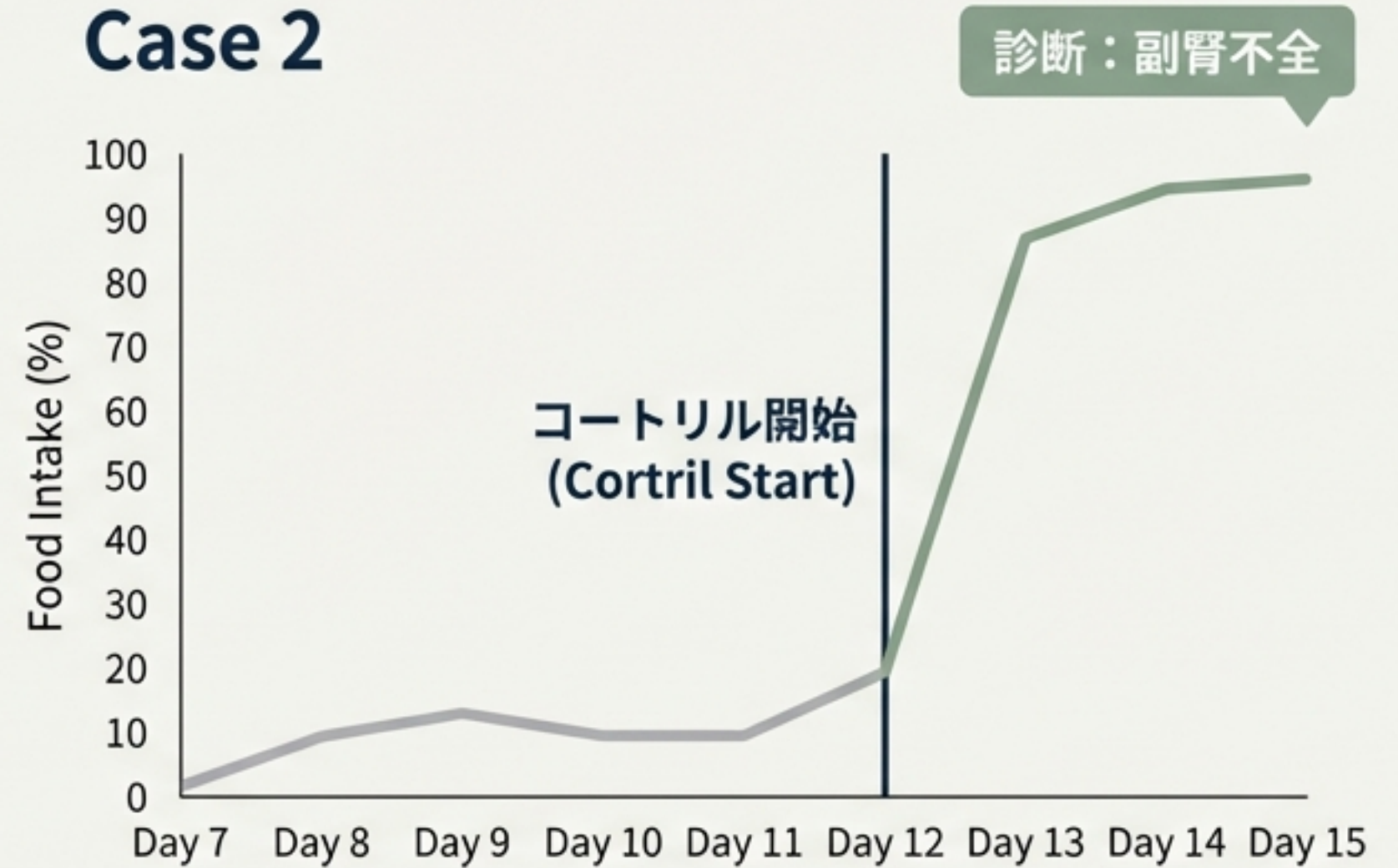
単なる加齢？
それとも可逆的な病態？

劇的な改善と診断の鍵

Case 1



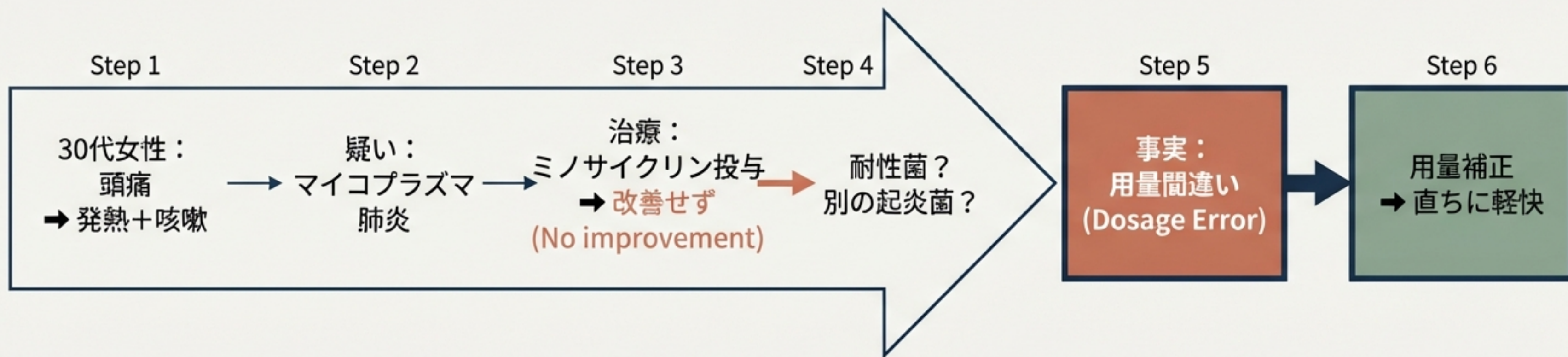Case 2



Diagnostic Checklist

- Checklist: 薬剤, 電解質(Mg), 内分泌(甲状腺/副腎), 微量元素(B1/葉酸/Zn), 口腔内, CT

失敗からの学び：基本への立ち返り



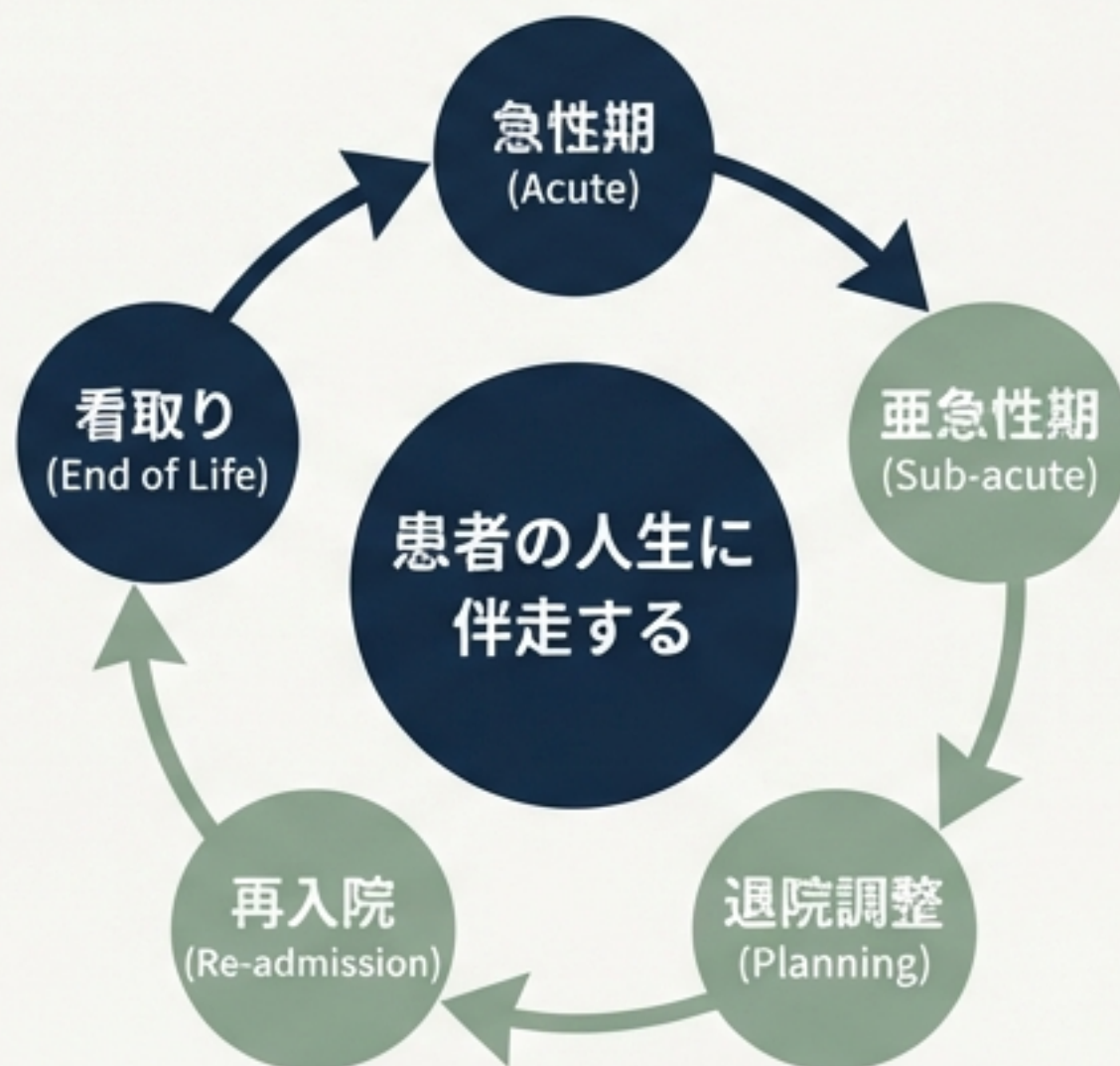
教訓：基本用量のダブルチェックを怠らない姿勢

「治療」だけが医療ではない


以前の病院 (Previous Model)



伊勢総合病院 (Current Model)



退院調整と「待つ」という診療



- 胃瘻造設後の管理
- 足趾壊死のケア
- 膿瘍形成の処置
- 腰を据えて患者と向き合う時間

主治医として命を見送る

肺癌の緩和ケア（3例）

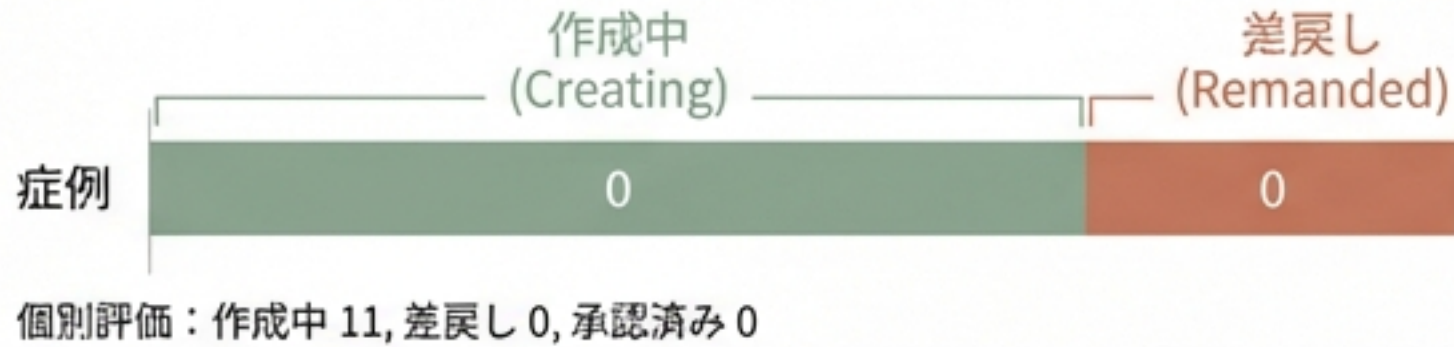
気管支拡張症 + MAC症 + CO2ナルコーシス

超高齢者のフレイル + 肺炎増悪

「逐一の監視がなく自由度が高い分、
すべての判断が自分の手にかかっている」

学術的成果と専門医への道

J-Osler 講実



73

承認済み症例数

サルコイドーシスとIgG4関連疾患の併発を示唆する一例

第44回 日本サルコイドーシス/肉芽腫性疾患学会総会

サルコイドーシスとIgG4関連疾患の併発を示唆する一例

○岡本 樹¹⁾, 岡 秀樹¹⁾, 住友 秀次¹⁾, 竹内 達¹⁾,
原 重雄²⁾, 大村 浩一郎¹⁾

1)神戸市立医療センター中央市民病院 膠原病・リウマチ内科

2)神戸市立医療センター中央市民病院 病理診断科

手技・処置の習熟

胸腔穿刺・ドレーン

腰椎穿刺

CV留置

カルディオバージョン

人工呼吸器管理

関節穿刺


休息と充電：アイスランドの旅



大自然の中でのリフレッシュ

未来への展望

当たり前前のことを、当たり前前に・確実に・早く



内科医としての基盤を持ちつつ、感染症内科医へ

半年間、ありがとうございました。